

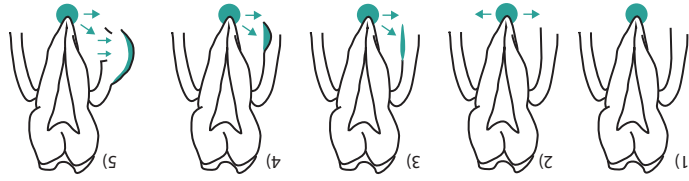
**ACUTE PERICORONAIR ONTSTeking**  
**Locatie:** Weersel rondom kroon van een niet volledig doorgebroken element. Vaak de onder verstandskiezen. Lokaal kloppende pijn; erytheem, oedeem omliggende gingiva/muco-  
**Complicaties:** Pericoronair abces, submucosus abces, submucosus absces, flegmone, cellulitis, loge abces  
**Therapie:** Pocket uitspuiten met H<sub>2</sub>O<sub>2</sub>, H<sub>2</sub>O<sub>2</sub> tampon kuur 6dd 7 dgn  
**CHRONISCHE PARODONTALE ONTSTeking**  
**Locatie:** Ontsteking in bodem van een verdiepte tandvleespocket.  
 Als gevolg chronische gingivitis marginalis; makke/lijf bloedende gingiva; pockets (> 3mm);  
**Therapie:** Lifestyl e aanpassen (roken, mondhygiene), pocket curettage (tandarts-parodontoloog, mondhygiënist), extractie

**LOGE ABSCESSEN**  
**Onderkaak**  
 • Sublingual  
 • Submandibulair  
 • Parapharyngeaal  
 • Retro maxillair  
 • Pterygomandibulair  
 • Infra-temporaal  
 • Submentaal  
 • Perimandibulair  
 • Parapharyngeaal  
 • Pterygomandibulair  
 • Retro maxillair

**ACUTE PERICORONAIR ONTSTeking**  
**Locatie:** Weersel rondom kroon van een niet volledig doorgebroken element. Vaak de onder verstandskiezen. Lokaal kloppende pijn; erytheem, oedeem omliggende gingiva/muco-  
**Complicaties:** Loge abces, cellulitis, flegmone  
**Alarm-symptomen:** Trismus, sikklaachten, bedreigde luchtweg, kwijlen, koorts > 39,5 °C, verlaagd bewustzijn, sepsis  
**Therapie:** Drainage, endodontie (wortelkanaalbehandeling), Schröderse Lüftung (botpreparatie), apex resectie, extractie

**ODONTOGENE ONTSTekingEN**  
**PERI-APICALE ONTSTeking**  
**Locatie:** Aan de wortelpunt van een element

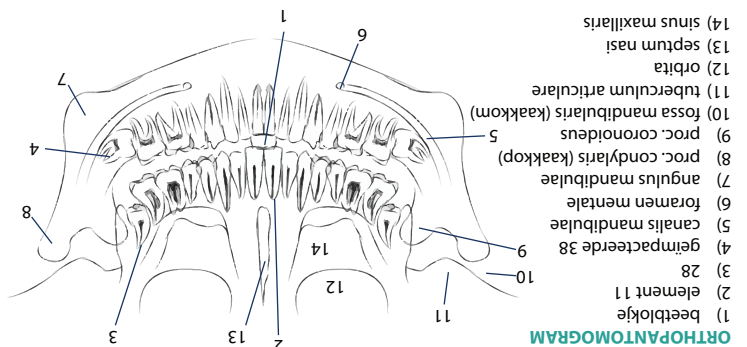
**1) Peri-apical granuloom:** Geen symptomen, soms odontogene fistel in regio element  
**2) Acute veretterd peri-apical granuloom:** Hevige, kloppende pijn, goed te lokaliseren, hoog aanvoelend element, percussie/beet pijnlijk, pijnlijke gingiva  
**3) Acute perostitis:** + 1-2 dgn. Uitbraak meestal buccaal, uitstralende pijn, oedeem wang/lijp  
**4) Subperostaal abces:** + 3 dgn. Zwelling, erytheem gingiva, zeer pijnlijk bij palpatie  
**5) Submucosus abces:** + 3 dgn. Sterke toename zwelling intra-/extra-oraal, afname pijn



**TEMPORO MANDIBULAIR STOOENIS**  
**Symptomen:** pijn (per)auriculair gerelateerd aan activiteit en belasting, diffuse pijn regio kauwspieren, uitstralende pijn hoofd, nek en schouders, knappen, beperkte mondopening  
**Pre-disponerende factoren arthrogen/myogen:** langdurige belasting één kant, klemmen/knarsen, kauwgom kauwen, nagelbiten, portlood bijten  
**Lichamelijk onderzoek:** pijn provocation bij palpatie, pijn verdwijnt na lokale anesthesie gewricht, mondopening passief (adhesie/ankylosing)/actief (myogen), deviatie mandibula naar aangedane zijde bij openen, tekenen van ontsteking (zwelling, warmte, roodheid), stand oclusievlak, crepitaties  
**Aanvullend onderzoek:** OPT, CT aangezicht, 3D scan (luxatie, ankylose, degeneratieve veranderingen)  
**Therapie:** leefstijladviezen (bewust worden klemmen/knarsen, kauwen op aangedane zijde, zachte voeding, vermijden afbijten, geen portlood - en/of kauwgom kauwen), medicamenteus (NSAI), diasepam, amitriptyline), fysiotherapie, stabilisatieplint, psychologisch, zelden  
 Invasieve therapie (corticosteroiden injectie of chirurgie)

**ANTIBIOTICA BELEID**  
**ORTHOPANTOMOGRAM**  
 1) beetlokje  
 2) element 11  
 3) 28  
 4) geïmpacteerde 38  
 5) canalis mandibulae  
 6) foramen mentale  
 7) angulus mandibulae  
 8) proc. condylaris (kaakop)  
 9) proc. coronoideus  
 10) fossa mandibularis (kaakkom)  
 11) tuberculum articulare  
 12) orbita  
 13) septum nasi  
 14) sinus maxillaris

**Beginnend infiltraat:** Amoxicilline 500 mg 4dd of clindamycine 300 mg 4dd 7 dgn  
**Osteomyelitis:** Amoxicilline 500 mg 4dd, clindamycine 600 mg 3dd min 6 wkn  
**Loge abces:** Benzylpenicilline 1 milj IE 6 dd iv en metronidazol 500 mg 3 dd iv  
**Odontogene sinusitis:** (Behandelen oorzaaklijk element) Evt. Amoxicilline 500 mg 3dd, Augmentin 625mg 3dd 7 dgn of clindamycine 300 mg 4dd 7 dgn  
**Parotitis:** Flucloxacilline 500 mg 4 dd of clindamycine 300 mg 4 dd 7 dgn  
**Endocarditis profylaxe:** Amoxicilline 3000 mg of clindamycine 600 mg 30-60 min vóór ingreep  
**Implantologie profylaxe:** Amoxicilline 2000 mg 60 min vóór ingreep



**SLIJMVLIES AFWIJkingEN**

**WITTE AFWIJkingEN: AFSCHRAAPBAAR**

**CANDIDOSE**  
**Candida albicans** belangrijkste pathogeen, 40% dragerschap.  
**Vormen:** pseudomembraneus, erythemateus, chronisch hyperplastisch  
**Predisponerende factoren:** tabak, chronische irritatie, slijmvlies aandoeningen, slechte gebitsstoestand, post radiotherapie, zwangerschap, endocriene stoornissen, immunodeficiëntie (syndromen, medicamenteus)  
**Beleid:** Miconazol orale gel 20 mg/g 4 dd 1 maatlepel, itraconazol 2 dd 20 cc spoelen of miconazol crème 3 dd + desinfectie prothese in chloorhexidinedigluconaat

**WITTE AFWIJkingEN: NIET-AFSCHRAAPBAAR**

**REACTIEF**  
 Geringe ontstekingsactiviteit, hypertrofische mucosa  
**Oorzaak:** mechanische/chemische/thermische prikkels, slechte restauraties, cariës, slechte prothese, wang/lipbijten, roken, alcohol  
**Beleid:** elimineren oorzaak

**LICHEN PLANUS**

**Vormen:** erosief, reticulair, plaques  
 Wit, soms rood, bilateraal aanwezig. Striae v. Wickham. Soms branderige sensatie. Premaligne (4-5% / jaar)  
**Predisponerende factoren:** tabak, alcohol, chronische irritatie, ijzergebreksanemie  
**Beleid:** indien biopt dysplasie toont lokale excisie of CO2 laser, follow-up à 3-6 mnd

**LEUKOPLAKIE / ERYTROPLAKIE**

**Vormen:** verruceus, erosief  
 Verdwijnt soms na elimineren provocerende factoren. Premaligne (1-2% / jaar)  
**Voorkeurslocaties:** wang, tongrand, mondbodem  
 Soms pijnlijk, branderige sensatie

**OVERIGE AFWIJkingEN**

**RODE LAESIES**  
**DD:** traumatisch, infectieus, erythroplakie

**BRUINE LAESIES**

**DD:** naevus pigmentosus, melanoom, syndroom van Peutz-Jeghers.  
**Voorkeurslocaties:** palatum, wang, lippen, gingiva.  
**Alarm symptomen:** bloedingen, pijn, mobiel worden van elementen

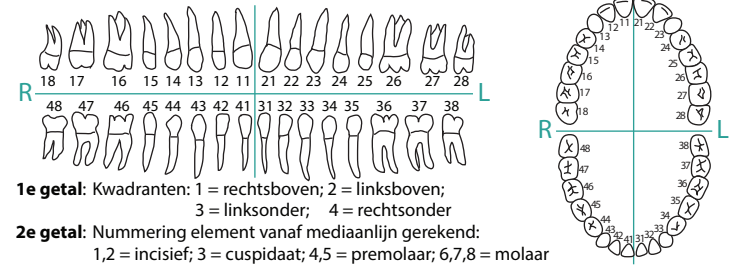
**YESICO-BULEUZE LAESIES**

**DD:** Herpes simplex, Herpes zoster, aften, Pemphigus vulgaris, erythema exudativum multiforme (EEM)

**MKA CHIRURGIE**



**CLASSIFICATIE ELEMENTEN**



**1e getal:** Kwadranten: 1 = rechtsboven; 2 = linksboven; 3 = linksonder; 4 = rechtsonder  
**2e getal:** Nummering element vanaf mediaanlijn gerekend: 1,2 = incisief; 3 = cuspidaat; 4,5 = premolaar; 6,7,8 = molaar  
**Voorbeeld:** cuspidaat linksboven = 23

**ALGEMENE ANAMNESE**

**Verwijzer:** zelfverwijzer (SEH), tandarts, orthodontist, huisarts, medisch specialist  
**Voorgeschiedenis:** operaties/radiotherapie in hoofd-hals gebied, fracturen/trauma aangezicht, (behandelde) cheilognathopalatoschisis, aangeboren/verworven hartafwijkingen, diabetes mellitus, HIV, algemene comorbiditeit anticoagulantia, systemische corticosteroiden, bisfosfonaten  
**Medicatie:** medicatie, jodium, latex, pleisters  
**Allergieën:** nicotine, alcohol, drugsgebruik (i.v., nasaal cocaïne)

**MKA ONDERZOEK INTRA-ORAAAL**

**Elementen:** betand/onbetand, restauraties (vulling), cariës, percussie, mobiliteit, vitaliteitstest, agenesie (niet-aangelegd), impactie (doorbraakstoornis)  
**Gingiva:** pockets, sulcus bloedingen, ontsteking (gingivitis, parodontitis) fistels, zwelling, hyperplasie, retractie, irritatiepunten prothese  
**Slijmvliesen:** vochtigheid, kleur (anemie), mucokèle, ontsteking/aften, hematoom, aspect afvoergangen ductus Stenoni/Whartoni, geïndureerde ulcera  
**Tong:** beslag, fissuren, motoriek, afwijkingen slijmvlies  
**Oclusie:** diepe beet, kruisbeet, open beet, schaarbeet, Angle klasse I/II/III  
**Overig:** foetor ex ore, proc. alveolaris hoogte/breedte  
**EXTRA-ORAAAL**  
**Kaakstand:** symm. gelaat, over-/onderontwikkeling boven-/onderkaak/middengezicht, onderbeet, overbeet, diepe beet, openbeet, kruisbeet, mediaanlijn neus-lipkin-tanden, oclusale vlak, gummy smile (veel tandvles zichtbaar bovenkaak, bijv bij lachen), actieve lipsluiting (overmatige m. mentalis aanspanning) palpatie proc. condylaris, actieve/passieve mondopening, palpatie m. temporalis/masseter, gewrichtsgeluiden (knap, crepitaties)  
**Kaakgewr:** zwelling, ulcera, keratinische afwijkingen, symmetrie  
**Huidafw:** Neurologisch: functie hersenzenuwen, symmetrie, mimiek, sensibiteit  
**Overig:** kloppijn sinus frontalis/maxillaris, lymfeklieren