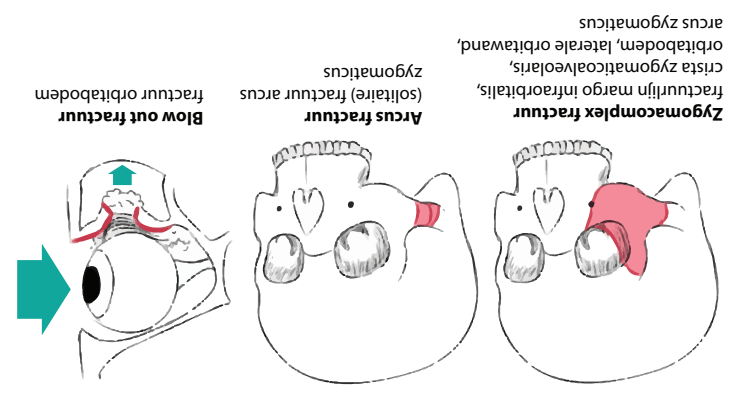


Symptomen: periorbitaal hematoom; diplopie; enophthalmus, subconjunctivale bloeding; caudale verplaatsing laterale oog canthus; afklaking wangkoon; epistaxis; margo infraorbitalis/laterale orbitawand step; sensibiliteitsstoornis n. infraorbitalis; bewegingsbeperking mandibula



ZYGOMA EN ORBITA FRACTUREN

- Oefentherapie (perzygomaticum, permandibulair)
- Ophangraden
- Intermaxillaire fixatie (IMF)
- Dentale spaalken
- ORIF (open repositie en interne fixatie): - Plaat osteosynthese - Trekschroeven

VS

- Conservatief**
- Ongecompliceerd
 - Geen verbinding naar milieu exterieur
 - Gecompileerd
 - Verbinding naar milieu exterieur
 - Groenstiek fractuur
 - Communatieve fractuur
- Behandeling**
- Verrijeld bot in veel fragmenten, vaak gepaard met omliggend weke delen letsel

CLASSIFICATIE

• Ongecompliceerd
• Verbinding naar milieu exterieur
• Gecompileerd
• Verbinding naar milieu exterieur
• Groenstiek fractuur
• Communatieve fractuur
• Verrijeld bot in veel fragmenten, vaak gepaard met omliggend weke delen letsel

EVALUATIE

Vitale functies, GCS, ademweg, neurologisch letsel, kaak- en aangezichtsfacturen, schedelfracturen, dentoalveolair letsel, thorax/buik/extremiteten letsel

KAAK- EN AANGEZICHTSFRACTUREN

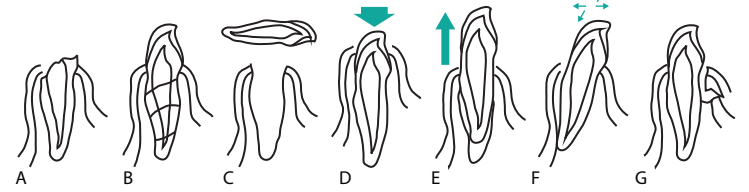


DENTOALVEOLAIR TRAUMA

CLASSIFICATIE

Glazuurfractuur; Kroonfractuur* (A); Kroon-radix fractuur* (A); Radixfractuur (B); Contusie; Avulsie (C); Subluxatie; Intrusie luxatie (D); Extrusie luxatie (E); Laterale luxatie (F); Fractuur proc. alveolaris (G)**

* met/zonder pulpa expositie
** gaat vaak gepaard met ander dentoalveolair letsel



SYMPTOMEN

Pijn tijdens kauen, percussie pijnlijk, mobiel element, gestoord contact met antagonist, sulcus bloeding, laesie en/of zwelling gingiva, wel/geen verstoord sensibiliteitsst

BEHANDELING

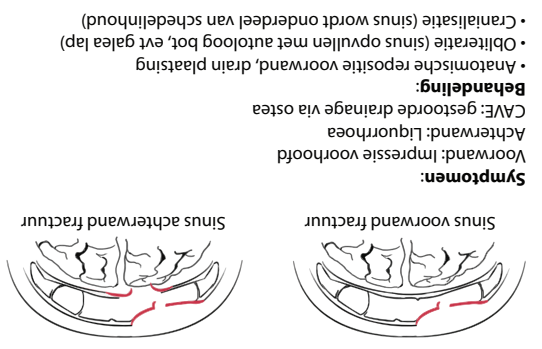
- Conservatief
- Restauratie
- Repositie en fixatie
- Extrusie apexfragment
- Pulpa extirpatie
- Extractie

Termijn:

- Endodontie
- Orthodontie

AVULSIE TRAUMA

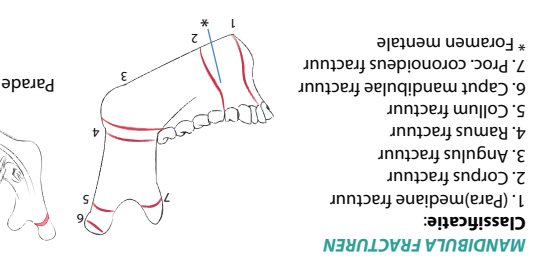
- vermijd contact met parodontaal ligament (wortelvlies)
- bewaar element in alveole, melk, fysiologisch zout of tussen omslagplooï en wang
- streef naar repositie binnen 20 - 40 min
- na repositie ten minste 4 weken fixatie d.m.v. spalk
- overweeg antibioticaprofylaxe 5 dgn + chloorhexidine mondspoeling
- tetanus profylaxe



SINUS FRONTALIS FRACTUREN

Symptomen 1-4: oclusiestoornis (gestoorde beet); crepities; lokale zwelling; mondbo-dem hematoom; gingiva laesie/hematoom; mobiele onderkaak; trismus; sensibiliteitsstoornis n. alveolaris inferior; mobiele elementen tpv fractuur

Symptomen 5-6: oclusiestoornis; lokale zwelling; drukpijn tpv kaakkopje; niet palpabele proc. condylaris; deviatie kinpunt; trismus; beperkte laterale beweging onderkaak naar aangedane zijde; anterieure open beet (bilaterale fractuur); bloeding gehoorgang



MANDIBULA FRACTUREN

Classificatie:

1. Para/mediane fractuur
2. Corpus fractuur
3. Angulus fractuur
4. Ramus fractuur
5. Collum fractuur
6. Caput mandibulae fractuur
7. Proc. coronoideus fractuur

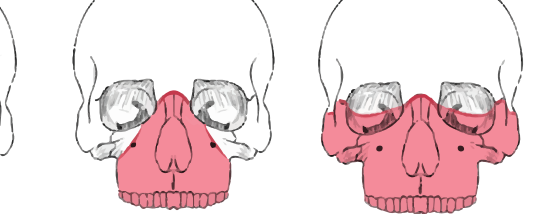
* Foramen mentale

Parade fractuur: 1 + 5 bilateraal

MAXILLA FRACTUREN

Classificatie:

Enkelzijdig en dubbelzijdig voorkomen



Le Fort I
fractuurlijn boven wortelpunt niveau, over neusbodem, door sinus maxillaris en proc. pterygoideus

Le Fort II
"piramide fractuur", fractuurlijn door neusbrug, mediane wand orbita, margo infraorbitalis, voorwand sinus maxillaris, crista zygomaticoalveolaris, proc. pterygoideus

Le Fort III
fractuurlijn door neusrug, mediane orbitawand, orbitabodem, laterale orbitarand, corpus zygomaticus naar de fissura pterygopalatina, arcus zygomaticus

Symptomen I-III: oclusiestoornis; omgekeerde frontbeet; open beet; epistaxis; mobiel fractuurcomplex; hematoom buccale omslagplooï

Le Fort II: brilhematoom; subconjunctivaal hematoom; diplopie; enophthalmus; sensibiliteitsstoornis n. infraorbitalis

Le Fort III: brilhematoom; agnosmie; liquorrhoea; blindheid; dislocatie midden gezicht naar caudaal-inferior

CAVE:

bedreigde ademweg door dorsocaudale verplaatsing fractuurcomplex; massale bloeding a. maxillaris