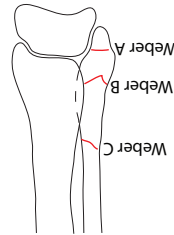


I	Zuivere epifysiolyse	intacte epifysiarschijf, intacte circulaire
II	Epifysiolyse met metafysfractuur	circulatie intact, geen onderbreking
III	Epifysefractuur zonder metafysfractuur	circulatie intact, onderbreking germinatieve zone en gewrichtsvlak
IV	Epifysefractuur met metafysfractuur	circulatie in gevaar, onderbreking germinatieve zone en gewrichtsvlak
V	Crushletsel epifyse	circulatie in gevaar, onderbreking germinatieve zone

Salter-Harris classificatie epifyse fracturen



Weber A	Fractuurlijn distaal van de syndesmosis (23%)
Weber B	Fractuurlijn ter hoogte van de syndesmosis (50-60%)
Weber C	Fractuurlijn boven de syndesmosis (20%)

Webers classificatie enkel fracturen

I	Prikgat van binnen naar buiten < 1cm met geen of minimale contaminatie.
II	Wond > 1cm met beperkt weke delen letsel. Geen of milde crush van huis, geen necrotische musculatuur. Matige tot ernstige instabiliteit fractuur. Beperkte contaminatie.
III	Uitgebreide weke delen schade, vaak met vaatletsel en/of ernstige contaminatie. Communicatieve fractuur en/of segmentele botdefecten.
IIIa	Uitgebreide weke delen schade maar bedekking bot nog wel mogelijk.
IIIb	Uitgebreide weke delen schade en contaminatie met periotale stripping en blootliggend bot.
IIIC	Open fractuur met vaatletsel dat operatieve behandeling behoeft.

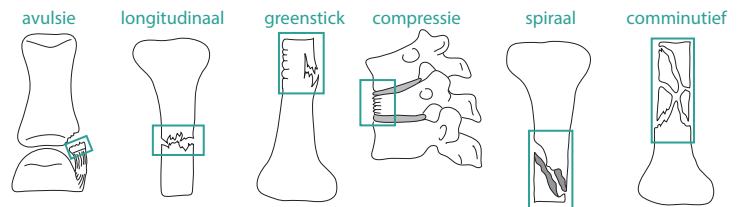
Gustilo classificatie weke delen letsel

FRACTUREN



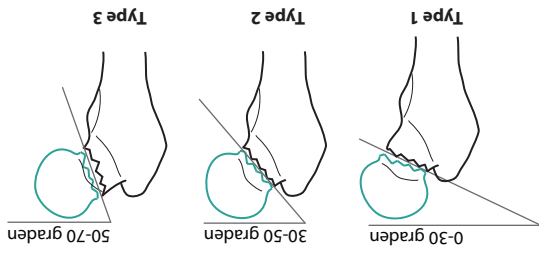
Anatomische beschrijving

- **Avulsie fractuur:** botfragment afgescheurd, vaak traumatische afscheuring thv peesaanhechting
- **Fissuur fractuur:** klein scheurtje in bot
- **Longitudinaal fractuur:** recht door het bot
- **Greenstick fractuur:** botvlies intact
- **Impressie fractuur:** inzakkingsfractuur van o.a gewrichtsooppervlak of wervel
- **Compressie fractuur:** spongieuze bot ingedrukt
- **Spiraal fractuur:** schuine fractuur (vnl extremiteten), vaak plotse, krachtige draaibeweging
- **Comminutieve fractuur:** verschillende kleine stukken, vaak door ernstig direct trauma met omliggende beschadiging weke delen



Locatie

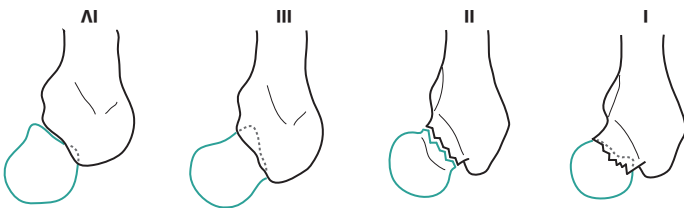
- **Hoogte:**
 - proximale
 - midden
 - distale
- **Betrokkenheid gewricht:**
 - extra articulair
 - intra capsulair
 - intra articulair (partieel/compleet)
- **Verplaatsing fractuur:**
 - translatie ad Latem
 - Translatie ad Longitudem
 - cum distractione (verlenging)
 - cum contractione (verkorting)
 - cum implantatione (impactie)
- **Hoekstand fractuur:**
 - Translatie ad Axim
 - Valgus (distaal naar lateraal)
 - Varus (distaal naar mediaal)
 - Recurvatie (distaal naar ventraal)
 - Antecurvatie (distaal naar dorsaal)
 - Translatie ad Periferiam
 - Exorotatie
 - Endorotatie



Pauwels 1	< 30 graden
Pauwels 2	30-50 graden
Pauwels 3	50-70 graden

Betreeft de hoek tussen horizontaal vlak door acetabulae en fractuurspijet. Mag in fette enkel post-repositie worden gebruikt. Pauwels-classificatie pre-repositie Garden III of IV is dus speculatie!

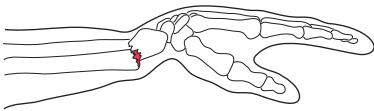
Pauwels classificatie



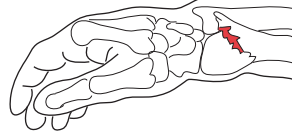
I	Onvledige, geïnclaveerde fractuur met lichte valgijsstand (hoek trabeculae groter); de inclavatie bespoedigt de revascularisatie en derhalve genezing	17%	stabil
II	Vollidige fractuur zonder dislocatie (hoek trabeculae is gelijk)	15%	stabil
III	Vollidige fractuur met partiële dislocatie met varusstand (hoek trabeculae kleiner)	46%	instabil
IV	Vollidige fractuur met volledige dislocatie met varusstand (hoek trabeculae kleiner); nagenoeg geen contact caput en collum. Onderscheid type III en IV geen therapeutische consequenties	29%	instabil

Garden classificatie collum femoris fractuur

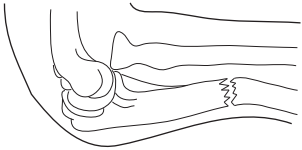
Colles' fractuur
Fractuur van distale radius
Vnl. bij val met extensie pols



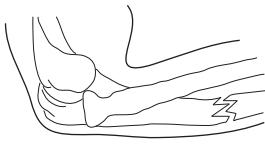
Smith's fractuur
Fractuur van distale radius (reverse Colles')
Vnl. bij val met flexie pols



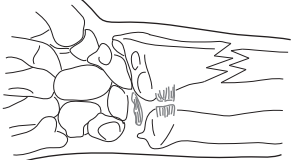
Monteggia fractuur
Fractuur van proximale ulna
Anterieure dislocatie radiuskop



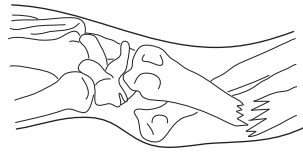
Monteggia fractuur
Fractuur van proximale ulna
Posteriere dislocatie radiuskop



Galleazzi fractuur
Fractuur van distale radius
Dislocatie radio-ulnaire gewricht



Galleazzi fractuur
Fractuur van distale radius
Gezien vanaf lateraal



Jones fractuur
Fractuur van metatarsale V
niet te verwarren met:

- diafysale stressfractuur
- avulsiefractuur

