

- 1/2 - 3 dagen
- T-lymfocyten, Langerhans-cellen
- *syndroom/toxische epidermale necrolyse (TEN)*
- ernstige geneesmiddelenreacties zoals Stevens-Johnson
- *allergisch contact-eczeem, fixed drug eruption*
- **Type IV = cellulair (delayed type) reactie**
- 1 - 3 weken
- IgG, IgM
- serumziekte, vasculitis
- **Type III = immunocomplex**
- Erythematosquamieuze papels
- ...lichtrood van kleur
- ...matig scherp begrensd...
- ...rond-ovale van vorm...
- ...deze laesies zijn nummulair van grootte...
- ...bestaande uit een vijftal plekken...
- ...een en bouquet gegroepde eruptie...
- ...Gelokaliseerd op de handring zie ik...

- PROVOKE (beschrijving)**
- **Vesicula:** blaasje; holte gevuld met helder vocht < 1 cm oedeemvorming in dermis
 - **Urtica:** kwadder; vlakke, circumschripte, vlichtige verhevenheid door zwere; huiddefect tot in subcutis met geen of geringe genezing
 - **Tumor:** solide uitstekende verhevenheid > 1 cm
 - **Telangiectasia:** blijvende verwijding van kleinere bloed- of lymfavaatjes, wegdrukbaar, zichbaar als streep- of puntvorming
 - **Squama:** schilfer; loslatende samenklontering van hoorncellen
 - **Rhagade:** fissuur; inscheuring van de huid
 - **Pustula:** puist; holte gevuld met purulent vocht < 1 cm
 - **Purpura:** onscherp begrensd, niet wegdrukbaar
 - **Plaque:** solide vlakke verhevenheid > 1 cm
 - **Papel:** circumschripte, solide huidverhevenheid < 1 cm, geneest zonder litteken
 - **Nodus:** nodulus > 1 cm
 - **Nodulus:** geneest met litteken
 - **Macula:** circumschripte papubele weerstand in (sub)cutis < 1 cm, kieurverandering van de huid, niet verheven
 - **Lichenificatie:** vergroving van huidrelie
 - **Excoriatie:** schaafwond; epidermoedemaal defect (puntbloedingen zichtbaar)
 - **Erythema:** rode kieurverandering van de huid, wegdrukbaar
 - **Erosie:** defect van de huid beperkt tot epidermis (geen bloedingen zichtbaar)
 - **Dyschromie:** kieurverandering van de huid, niet wegdrukbaar
 - **Custa:** kers; ingedroogd exsudaat, bloed, cellen of vull
 - **Comedo:** mee-eter; afgesloten talgkieruitgang + oploping talgkieriemateriaal
 - **Bulla:** vesicula > 1 cm
 - **Atrofie:** (sigarettenpapier-achtig) afname huidvolume, uitend als dun, licht verzonken en plooibare huid

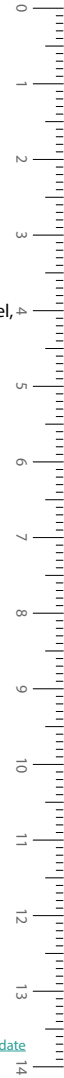
PROVOKE

DD's van verschillende ziektebeelden

- Erythem**
- gelokaliseerd
 - erysipelas
 - rosacea
 - gegeneraliseerd
 - mononucleosis infectiosa
 - secundaire syfilis
 - geneesmiddelenreactie
 - virale exanthenen
 - annulair/gedigreerd
 - erythema chronicum migrans
- Papuleuze dermatosen**
- papillomateus/verruceus
 - verruca vulgaris
 - verruca seborrhoeica
 - condylomata acuminatum
 - vlak
 - lichen (ruber) planus
 - verruca plana
 - hemisferisch/bolronnd
 - molluscum contagiosum
 - urticaria
 - prurigo
 - scabies
 - spits
 - prurigo
 - condylomata acuminatum
- Purpura**
- purpura senilis
 - stollingsafwijking (trombocytopenie)
 - vasculitis
 - (o.a. Henoch-Schönlein)
 - vasculair/occlusief (sepsis, embolie)
- Eczenen**
- constitutioneel/atopisch
 - seborroïsch
 - allergisch contacteczeem
 - ortho-ergisch

- Erythemat (papulo) squameuze dermatosen**
- essentieel
- psoriasis
 - pityriasis rosea
 - seborroïsch eczeem
- facultatief
- dermatomycose
- Vesiculo-bulleuze dermatosen**
- vesiculeus
- herpes simplex/zoster
 - varicella
- bulleus
- pemphigus vulgaris
 - impetigo bullosa
 - porfyrie
 - dermatitis herpetiformis
 - bulleus pemfigoid
 - toxisch epidermale necrolyse (TEN)
- Mondslimvlies afwijking**
- lichen planus
 - leucoplakie
 - aften
 - candidiasis (spruw)
- Pustuleuze dermatosen**
- furunkel, carbunkel
 - impetigo
 - pyodermie
 - infectie (mycose, herpes)
 - rosacea
 - acne
 - dermatitis peri-oralis

- Nod(ul)euze dermatosen**
- epidermale cyste
 - *benigne tumoren*
 - lipoom
 - dermatofibroom
 - verruca
 - *maligne tumoren*
 - BCC
 - PCC
- Ulcererende dermatosen**
- ulcus cruris
 - decubitus
 - infectie (parasitair, bacterieel, mycotisch)
 - vasculitis
 - maligniteit
 - pyoderma gangrenosum
- Trichosen**
- alopecia androgenetica
 - alopecia areata
 - tinea capitis
 - hirsutisme
 - hypertrichose
- Keratosen**
- actinische keratose
- Dyschromie**
- hyperpigmentatie
 - melasma
 - postinflammatoire hyperpigmentatie
 - hypopigmentatie
 - pityriasis versicolor
 - postinflammatoire hypopigmentatie
 - depigmentatie
 - vitiligo
- Sclerose**
- lichen sclerosus
- Onychose**
- paronychia
 - unguis incarnatus
 - onychomycose



DERMATOLOGIE



- Stappenplan**
- I: lichamenlijk onderzoek (morfologie) > PROVOKE
 - II: bepaal meest kenmerkende efflorescentie > PROVOKE
 - III: stel differentiaaldiagnose op
 - IV: kies (waarschijnlijkheids)diagnose
- V: gerichte anamnese
 VI: diagnostisch onderzoek (z.n.)
 VII: eindiagnose
 VIII: therapie
- Oriënterende anamnese en klachtverheldering**
- **RvK:** reden van komst
 - **Anamnese:** ontstaanswijze, duur, plaats, beloop, recidief, invloed van factoren (werk, stress, hobby, seizoenen, licht, medicatie, enz.), jeuk, gezinsleden met soortelijke huidaandoening, therapie tot heden, betekenis/belasting voor patiënt, oorzaak volgens patiënt zelf
 - **Ziektegeschiedenis:** andere (huid)ziekten; voorkomen van astma, hooikoorts, eczeem (atopie) bij patiënt; behandeling van ziekten bij een specialist
 - **Familie:** huidziekten, voorkomen van astma, hooikoorts, eczeem (atopie) bij familieleden
 - **Medicijnen:** medicijngebruik, eventuele over-the-counter middelen
 - **Allergieën:** overgevoeligheid voor orale en/of lokale therapie

- Lichamenlijk onderzoek**
- **Oppervlak:** glad/ruw, geplooid/gerimpeld, verruceus, papillomateus, nattend, pussend
 - **Consistentie:** week/zacht, stevig/vast/elastisch, hard, fluctuatie, pitting oedeem, infiltratie/induratie
 - **Sensibiliteit:** hyper- en hypesthesie

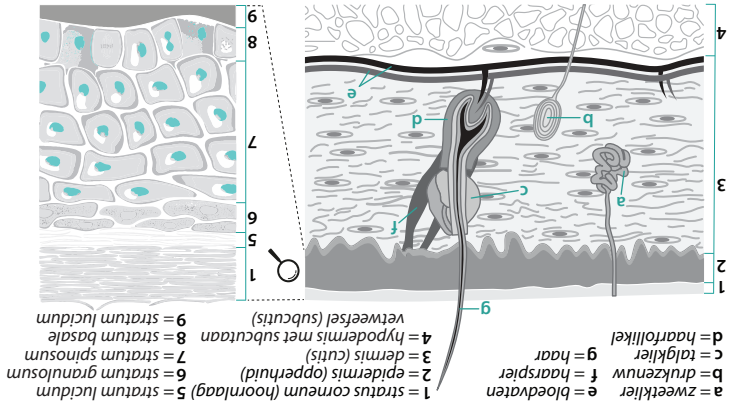
1.) Plaats

lokalisatie van de huidafwijkingen, bijvoorbeeld:

Behaarde hoofd, achterste haargrens, nek, achter de oren, oksels, submammar, genitalia, tussen tenen, onder voeten, nagels, slijmvliesen. Symmetrisch of eenzijdig.

- 2.) Rangschikking Groepering**
- folliculair (gegroepeerd en vanuit follikels)
 - annulair (gegroepeerd en ringvormig)
 - lineair (gegroepeerd en lijnvormig)
 - en bouquet (gegroepeerd en herpetiform)
 - corymbiform (moederlaesie met satellieten)
 - gedissemineerd (ongegroepeerd en gegeneraliseerd)
 - diffuus (aaneengesloten)
 - discreet (van elkaar gescheiden)
 - reticulair (netvormig)
 - confluierend (samenvloeiend)

- Uitbreiding**
- solitair (één laesie)
 - circumschripte (klein gebied)
 - regionaal (groter gebied heen)
 - segmentaal (verzorgingsgebied ganglion)
 - gegeneraliseerd (verspreid over groot gedeelte huid)
 - universeel (verspreid over hele huid)



- 3D**
- rond
 - ovaal
 - polygonaal
 - polycyclisch
 - rechthoekig
 - lineair
 - gegreerd
 - dendritisch
 - grillig
 - annulair
 - arctiform
 - circinair
 - concentrisch
 - kokardevormig
 - (iris, schietstrijf)
 - (ringvormig)
 - (boogvormig)
 - (onderbroken ringvormig)
 - (veelhoekig)
 - (veelbocchtig, klaver)
 - (kegelvormig)
 - (bol segment)
 - (kepel)
 - induking
 - bolronnd met delle
 - hemisferisch
 - vlak
 - spits
 - stomp
 - gesteld
 - hobbelig
 - opgeworpen rand
- 4.) Vorm**
- nummulair (1-3 cm)
 - lenticulair (3-10 mm) - handpalmgroot (5-10 cm)
 - miliair (1-2 mm) - kindhandpalmgroot (3-5 cm)
- Gebruk begripsomschrijvingen bij vele laesies met wisselende grootte:
- 3.) Omvang**
- aantal (tellen) en grootte (oppeten)**
- appelmoeskleur (bij diascopie, wijst op granulomateuze ontsteking)
- Lichtrood, wegdrukbare roodheid (=erythem door bloedvatverwijding), niet-wegdrukbare roodheid (=purpura, t.g.v. erythrocyten-extravasatie).
- 6.) Kleur**
- Lijfscherp, scherp, matig scherp, onscherp
- 5.) Omtek**
- Lijfscherp, scherp, matig scherp, onscherp

PROVOKE